

Ευμεγέθης κύστεις άνω και κάτω γνάθου

Γ. Τζώρτζης MSc

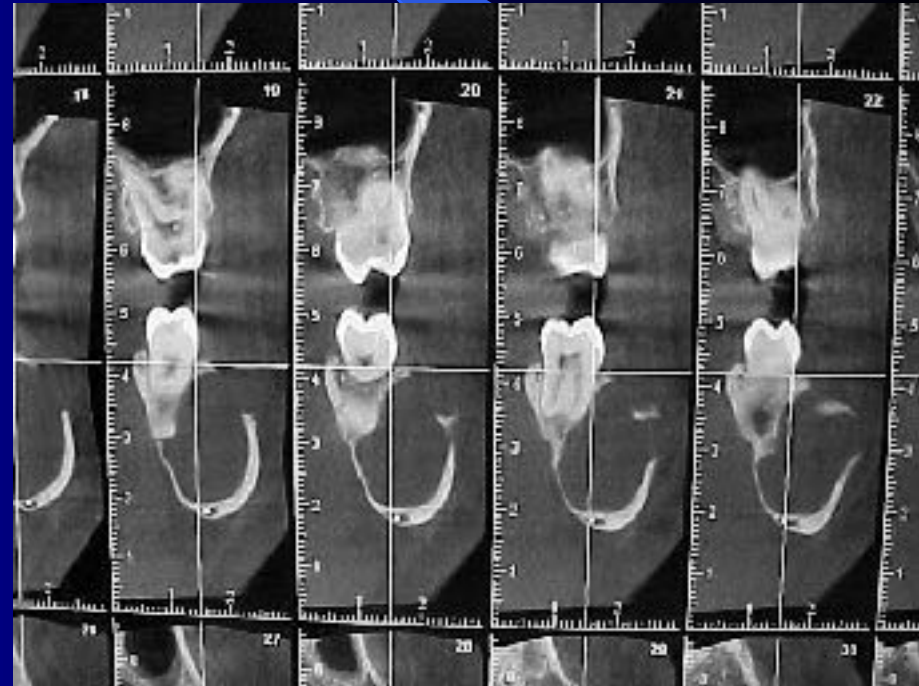
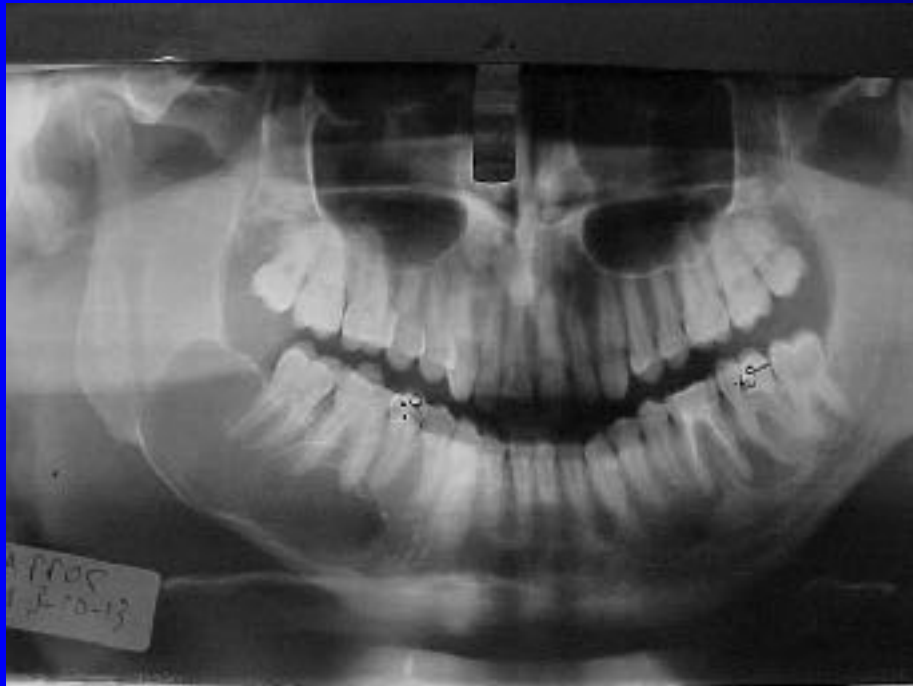
ΣΓΠΧ,

Διευθυντής Τμήματος Στοματικής και Γναθοπροσωπικής

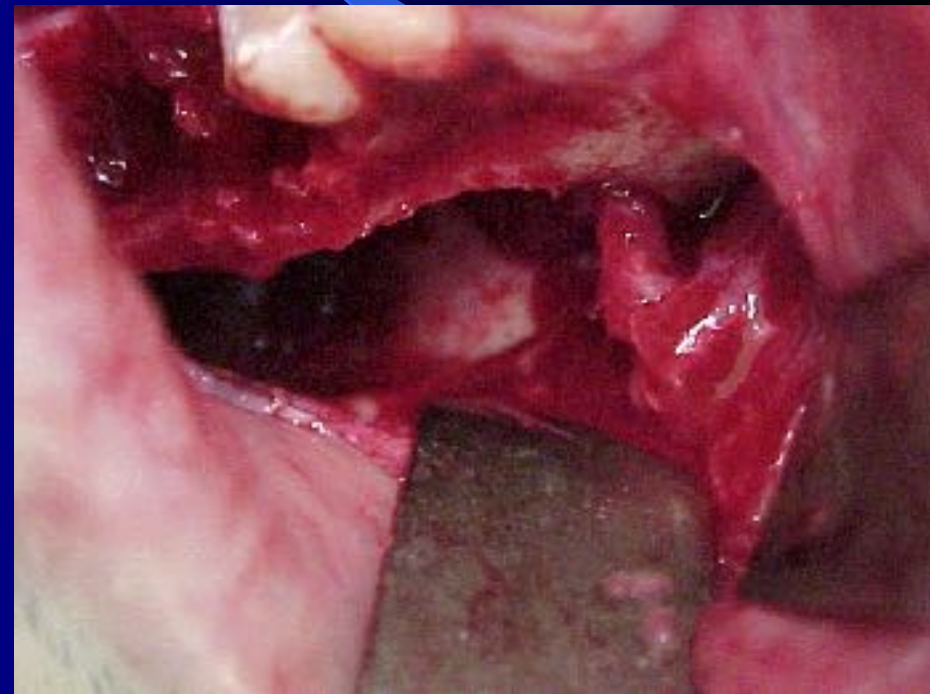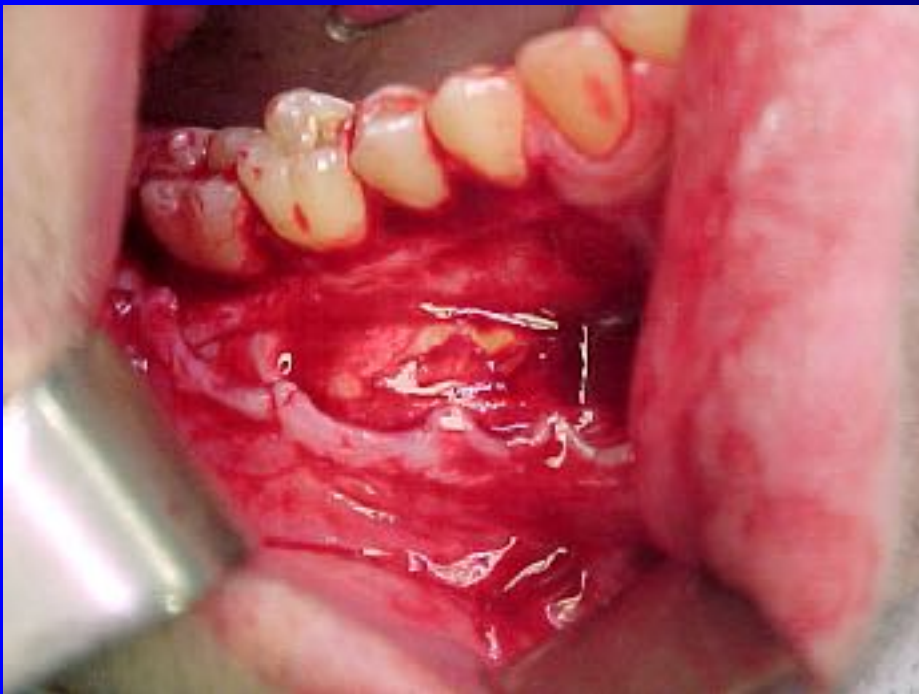Χειρουργικής

ΓΝ Τρίπολης

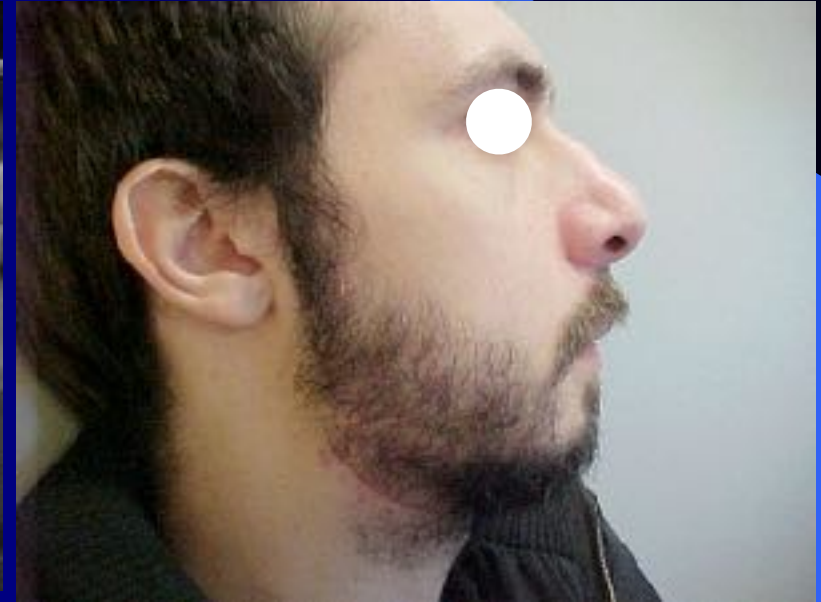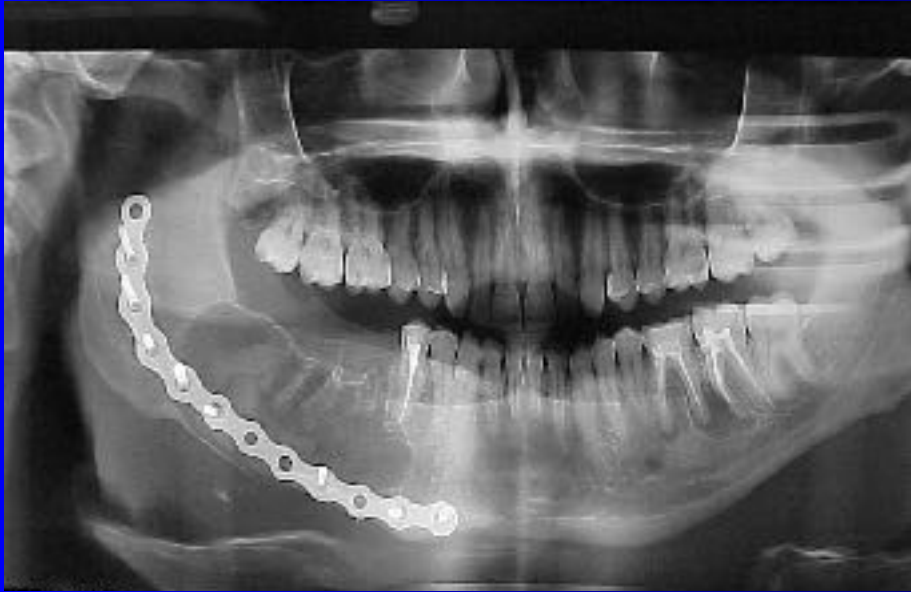
Κύστη κάτω γνάθου δεξιά με εκτεταμένη οστική διάβρωση



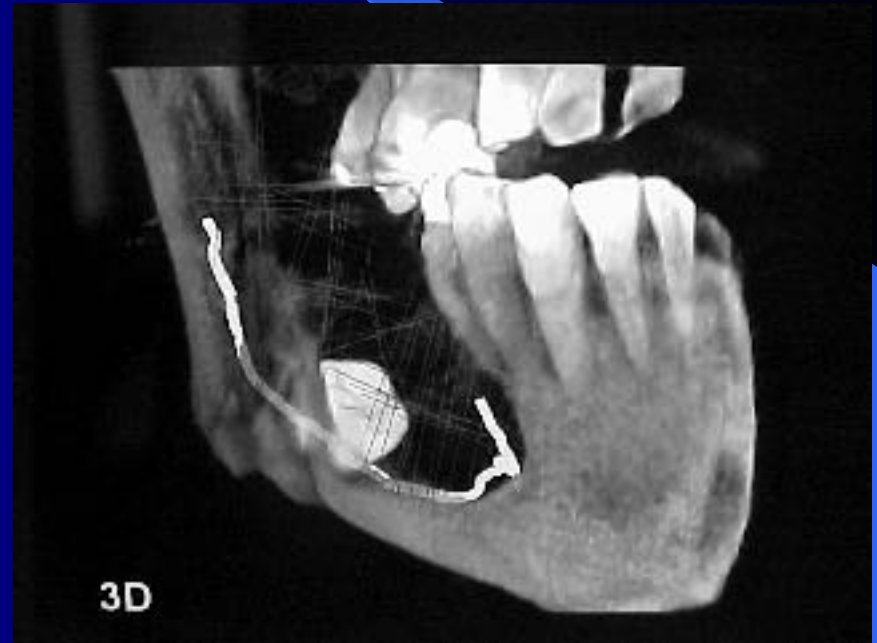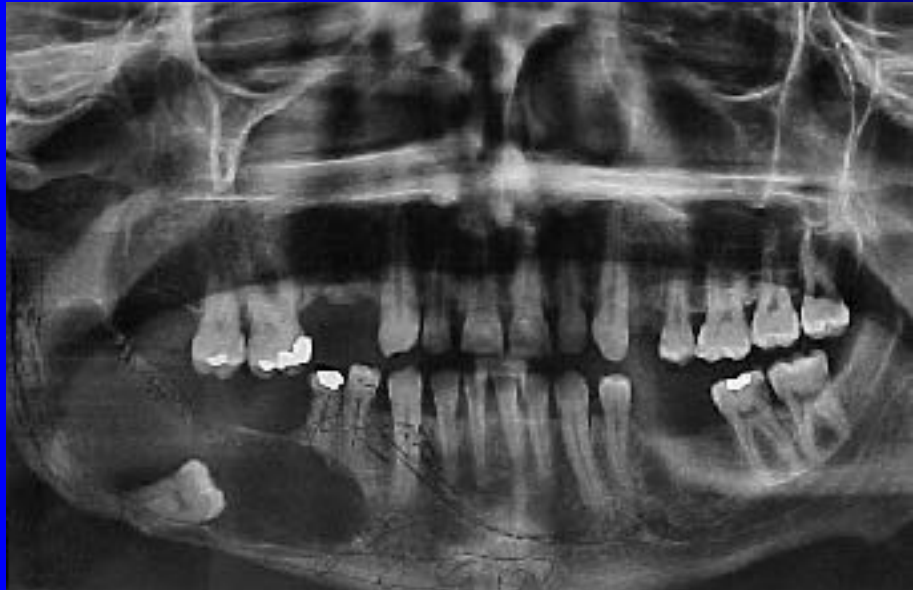Αφαίρεση της βλάβης



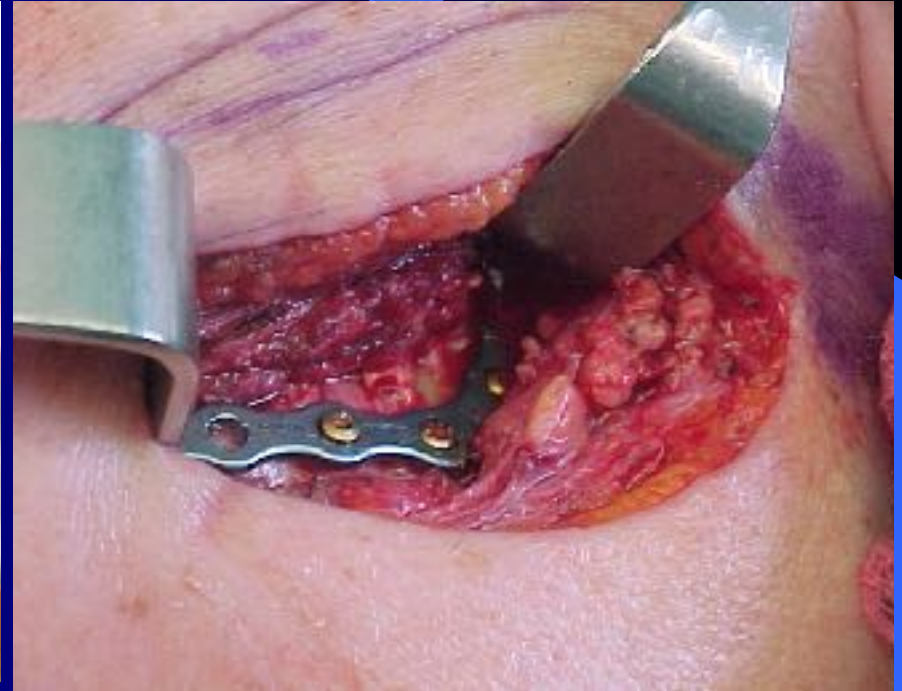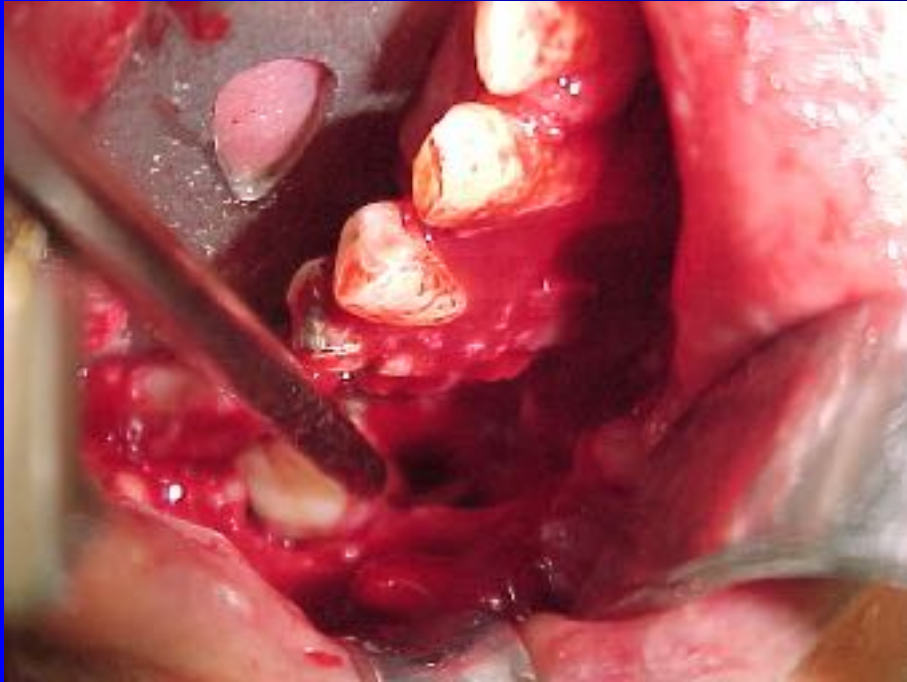
Αφαίρεση της βλάβης και τοποθέτηση πλάκας τιτανίου



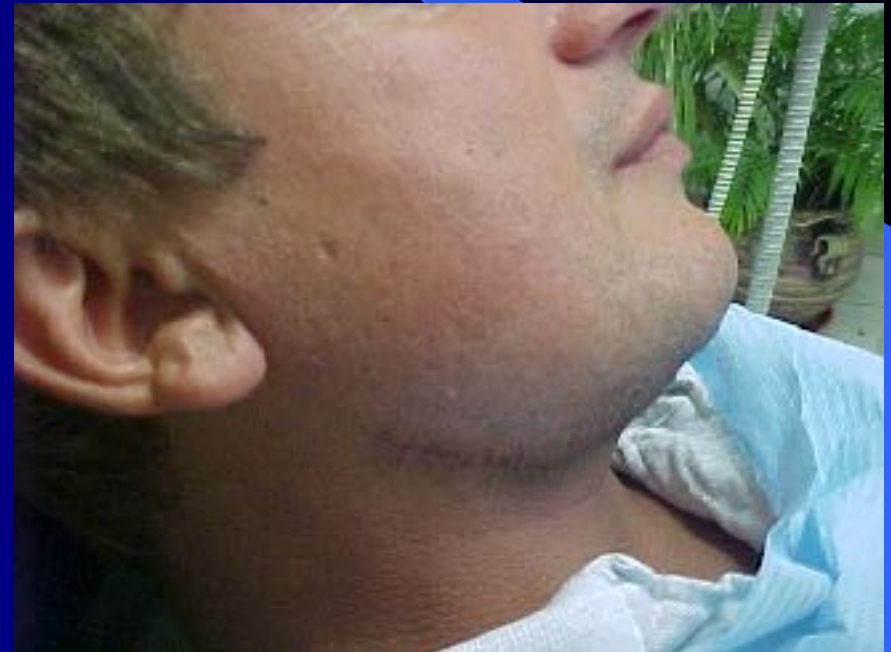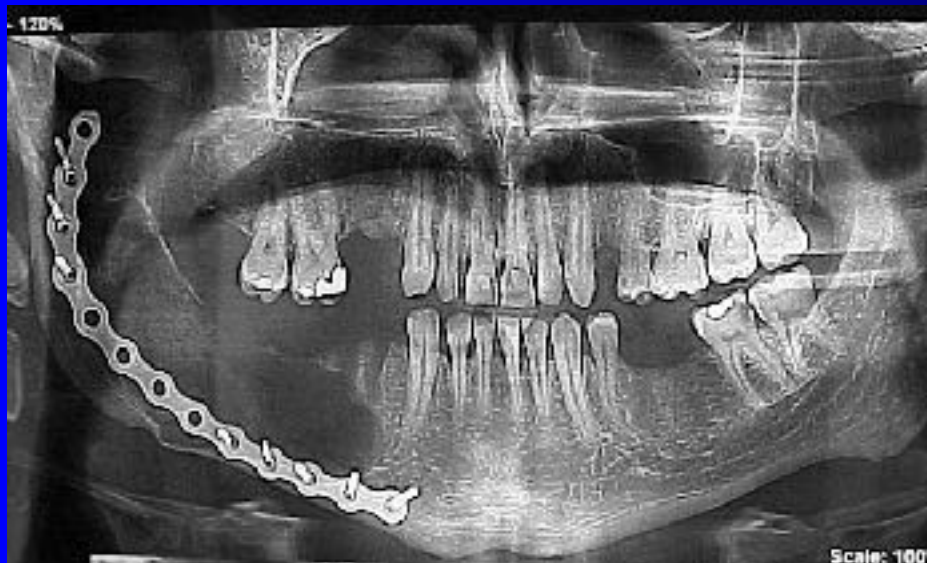Κύστη κάτω γνάθου δεξιά



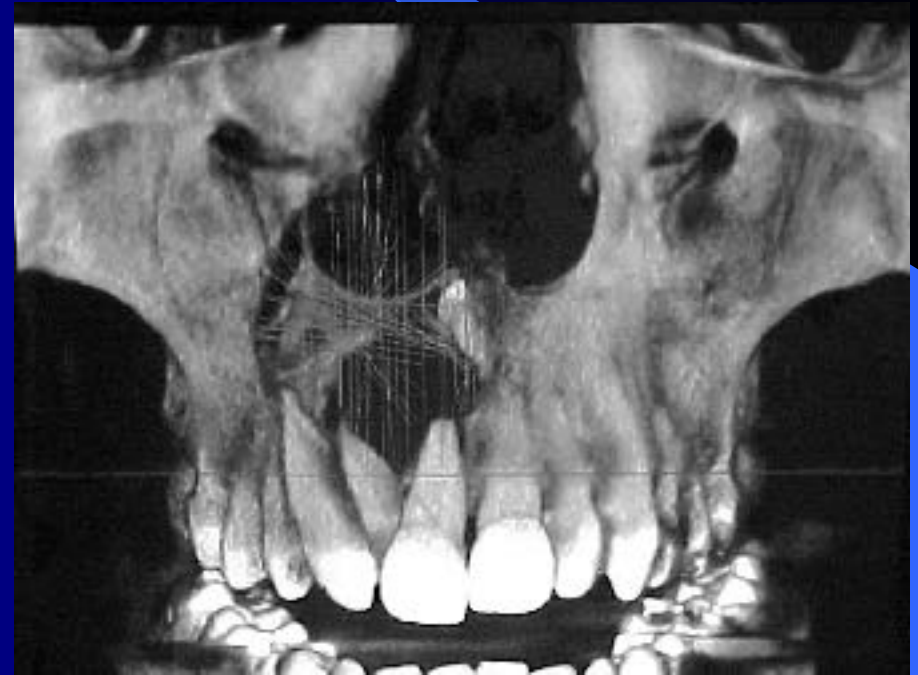
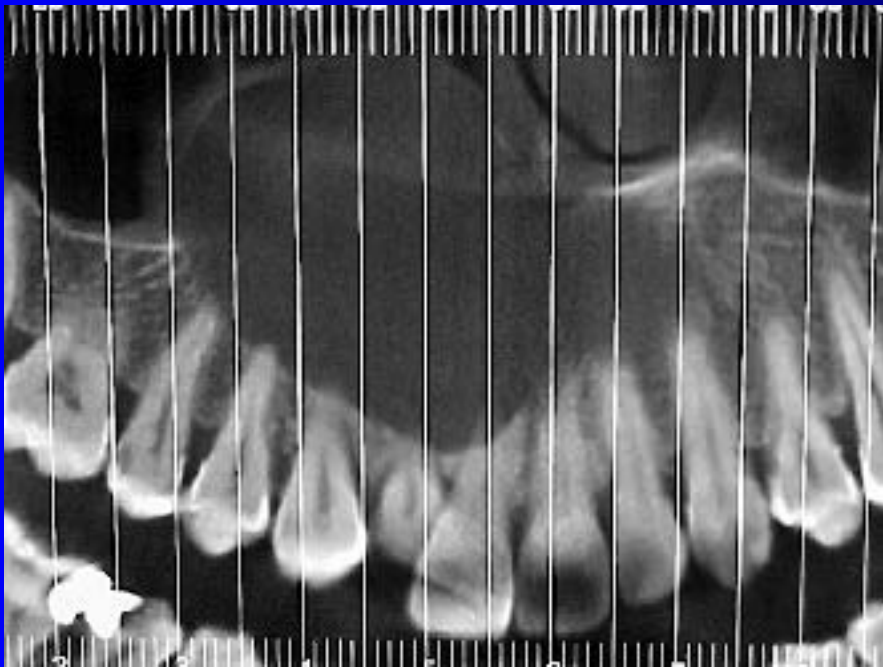
Αφαίρεση της βλάβης και τοποθέτηση πλάκας αποκατάστασης



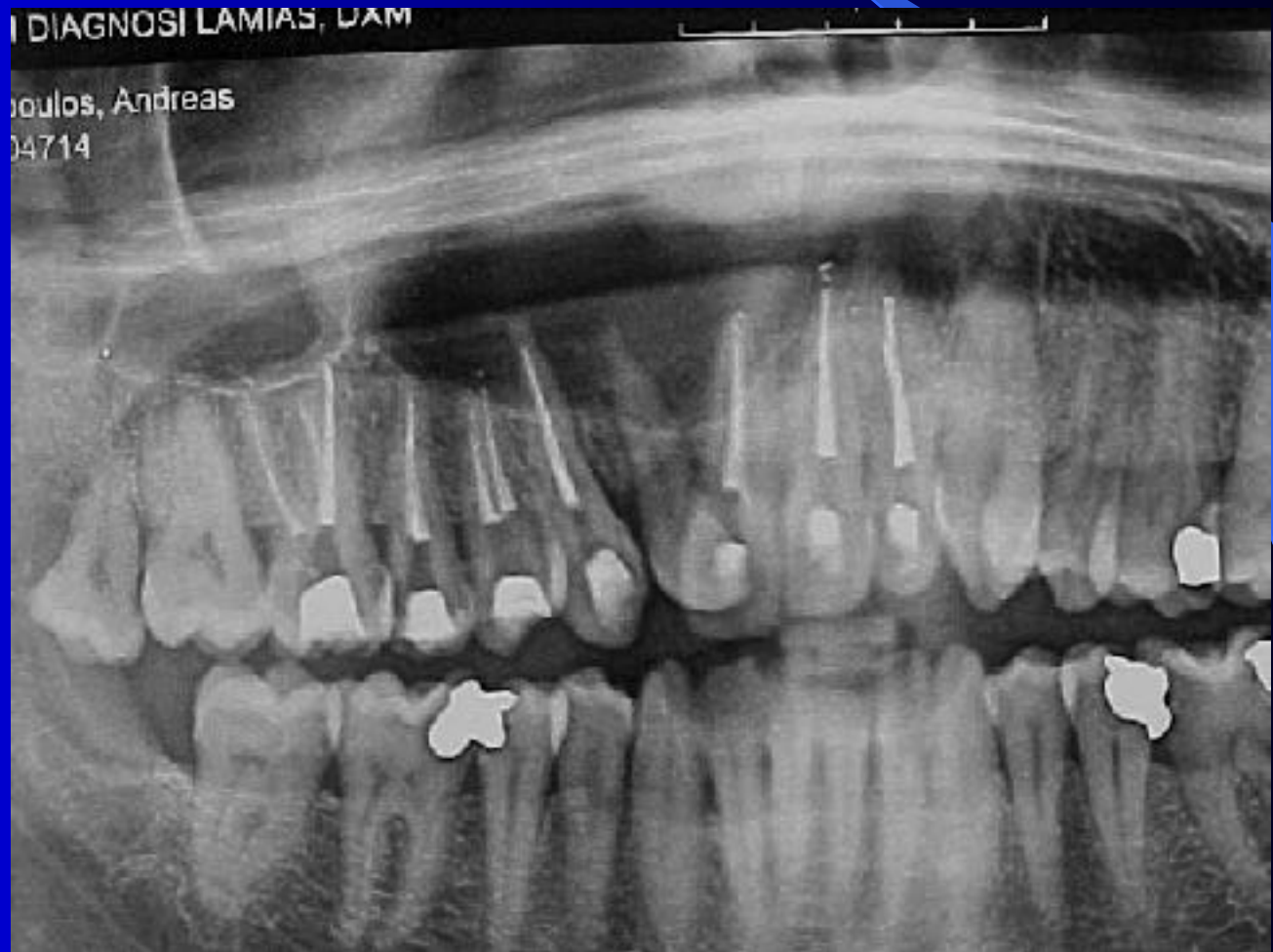Μετεγχειρητική ακτινογραφία και αισθητικό αποτέλεσμα μετά από υπογνάθια τομή



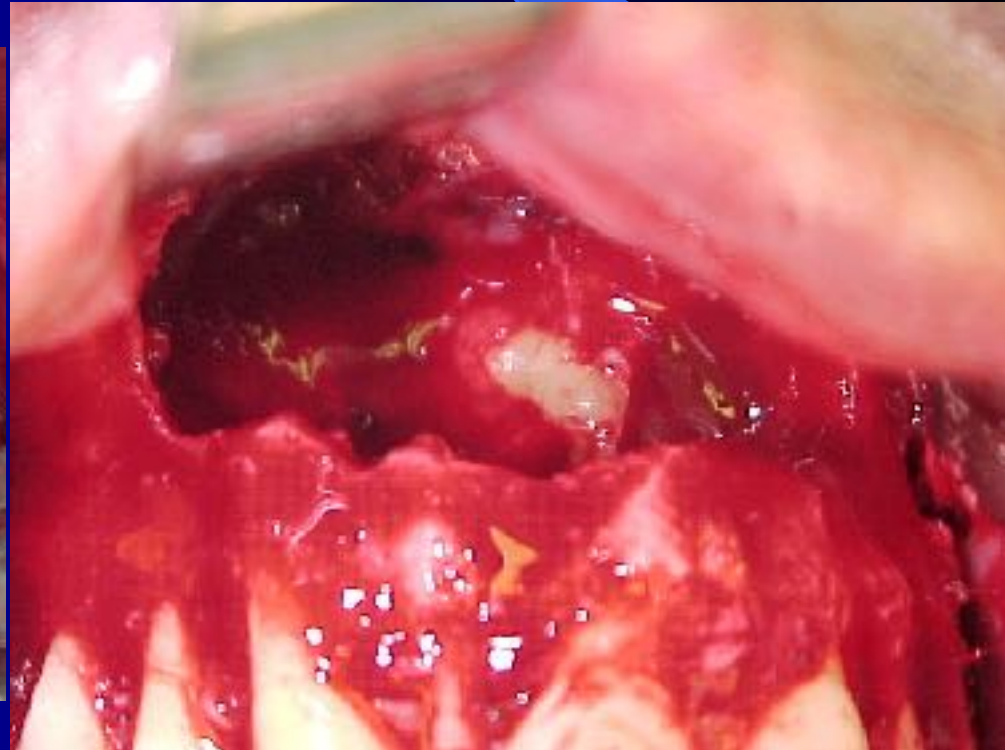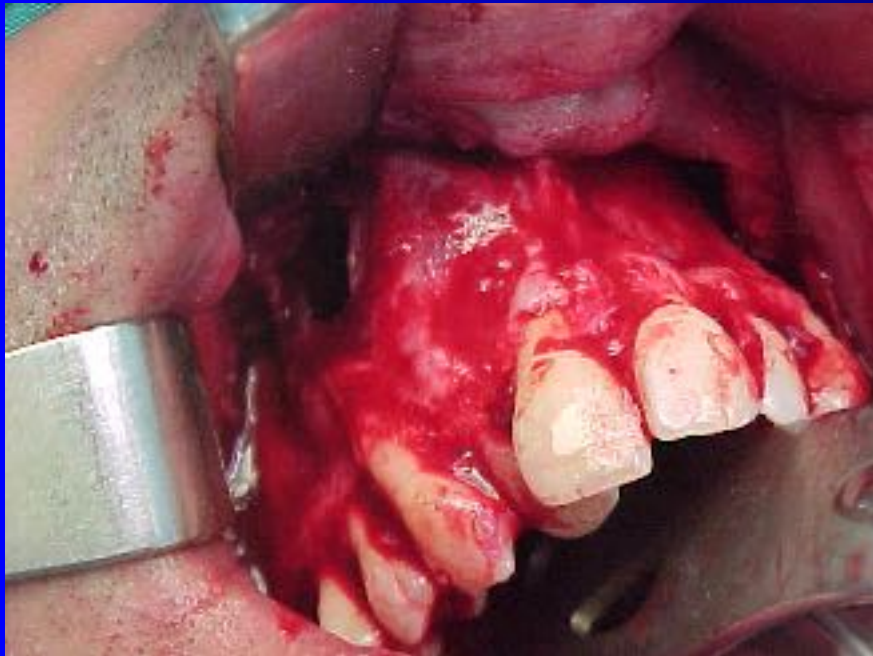
Εκτεταμένη κύστη άνω γνάθου μαζί με υπεράριθμο έγκλειστο δόντι



Ενδοδοντικές θεραπείες έχουν προηγηθεί του χειρουργείου σε όλα τα εμπλεκόμενα δόντια



Αφαίρεση της κυστικής βλάβης και του υπεράριθμου δοντιού



Αποκατάσταση οστικού ελλείμματος με ξενομόσχευμα και μεμβράνη κολλαγόνου

