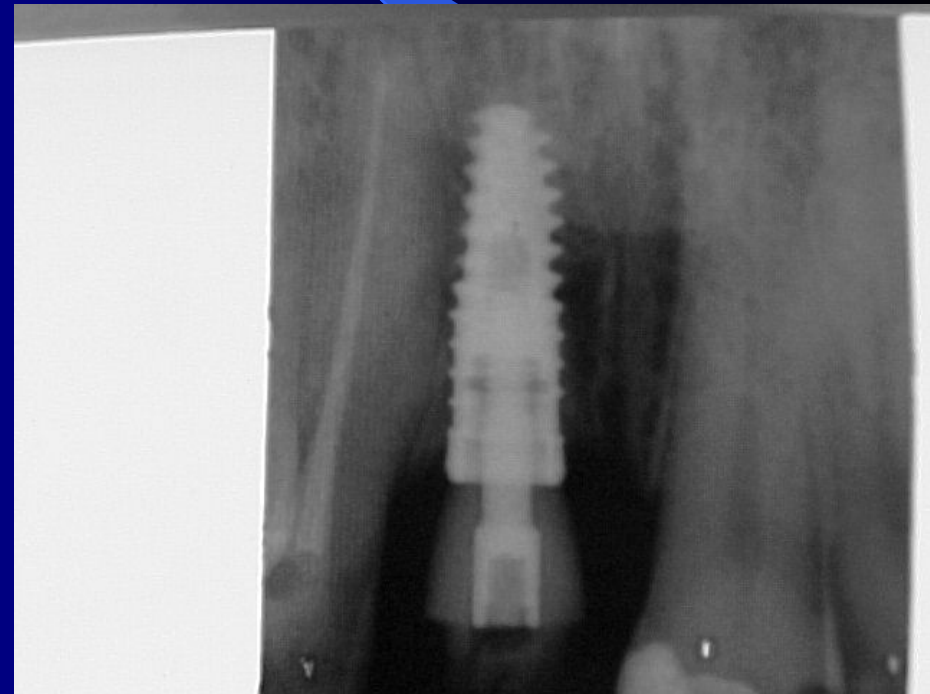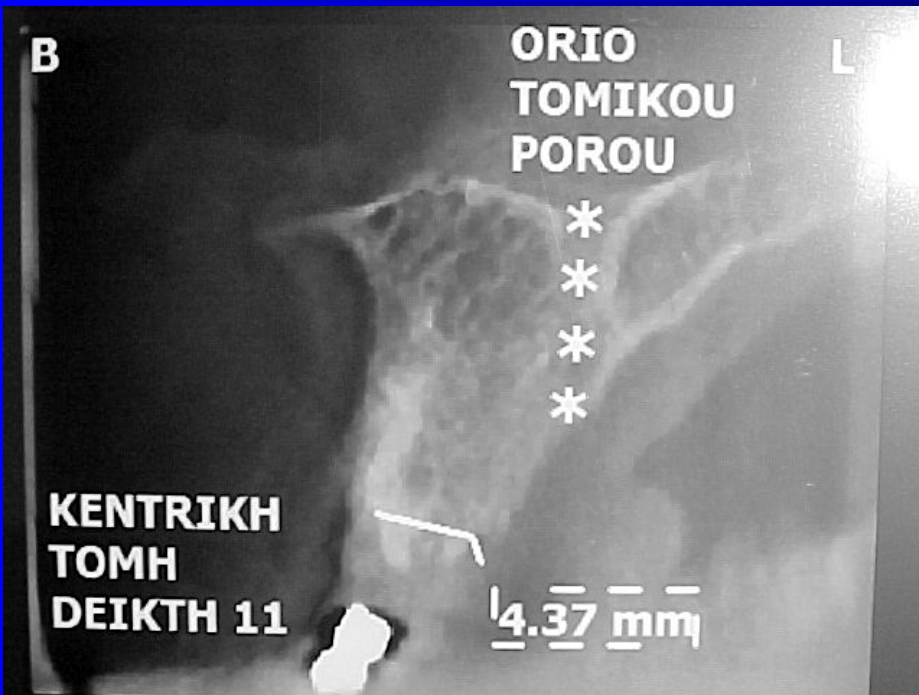


Οδοντικά εμφυτεύματα

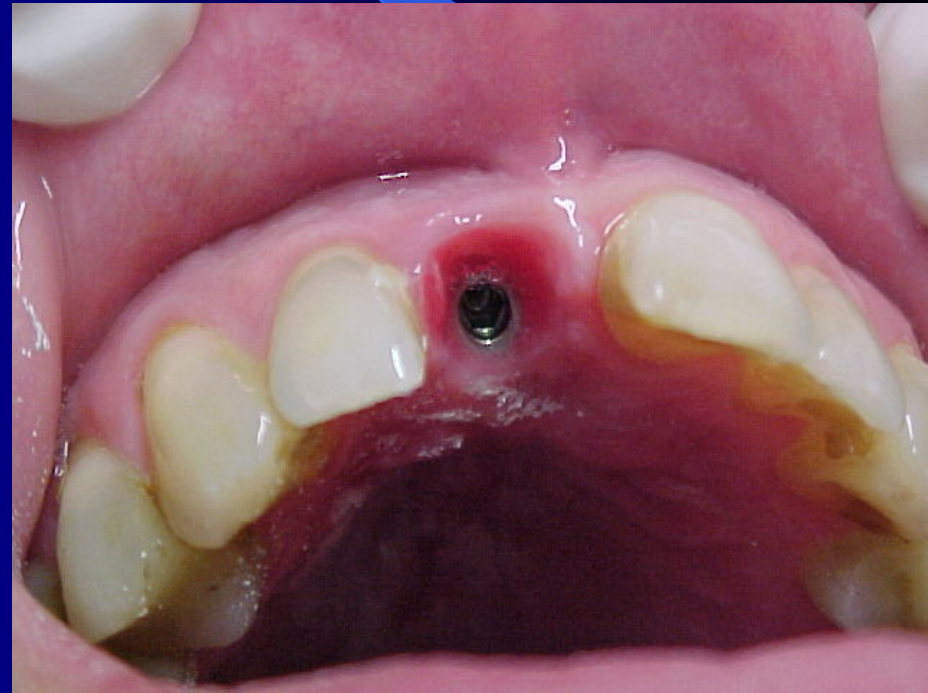
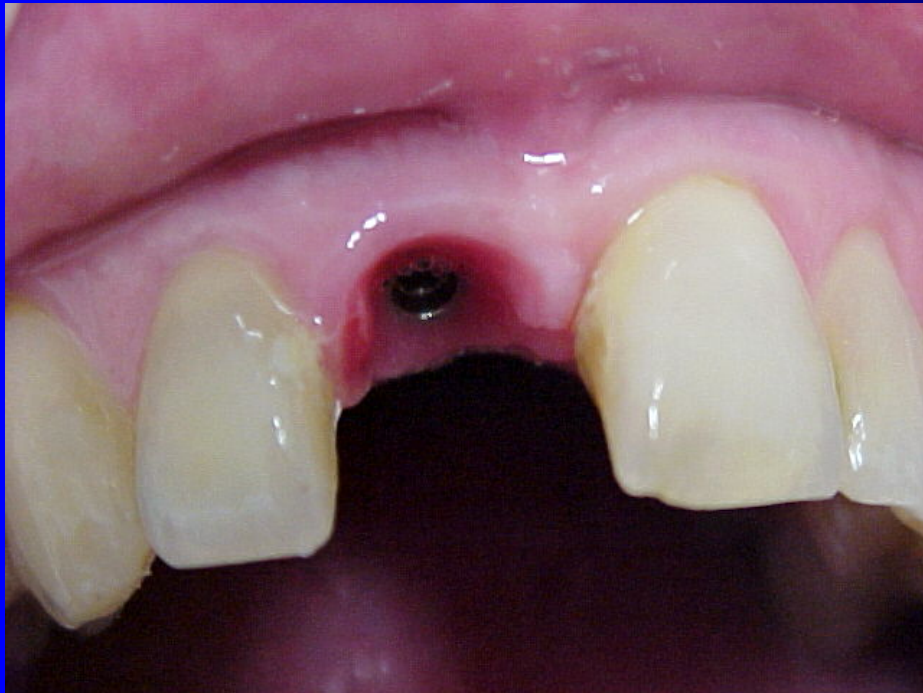Γ. Τζώρτζης MSc
ΣΓΠΧ,

Διευθυντής Τμήματος Στοματικής και
Γναθοπροσωπικής Χειρουργικής
ΓΝ Τρίπολης

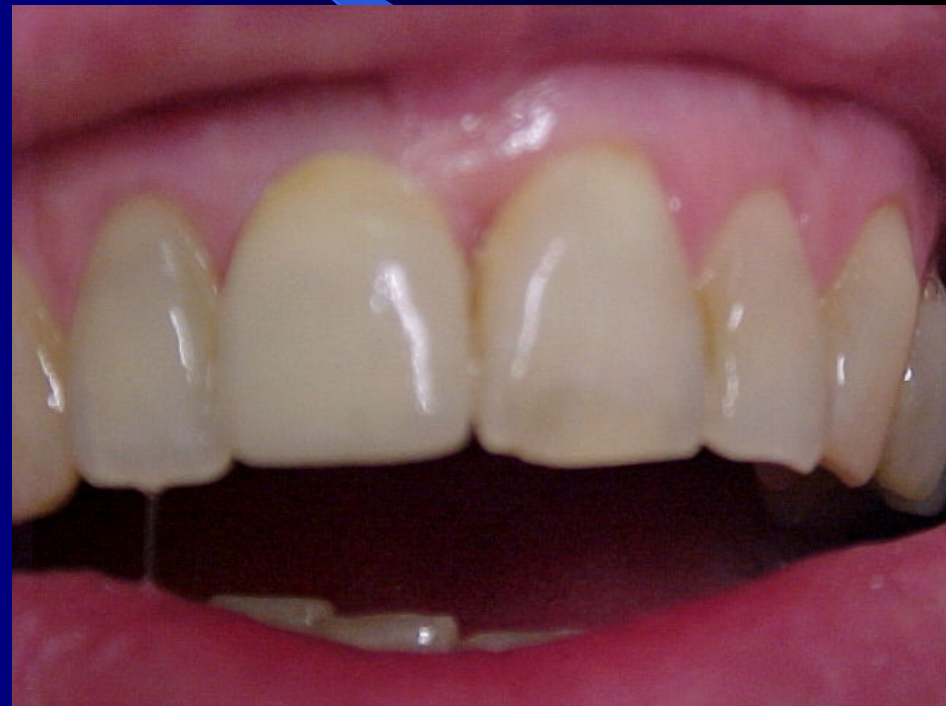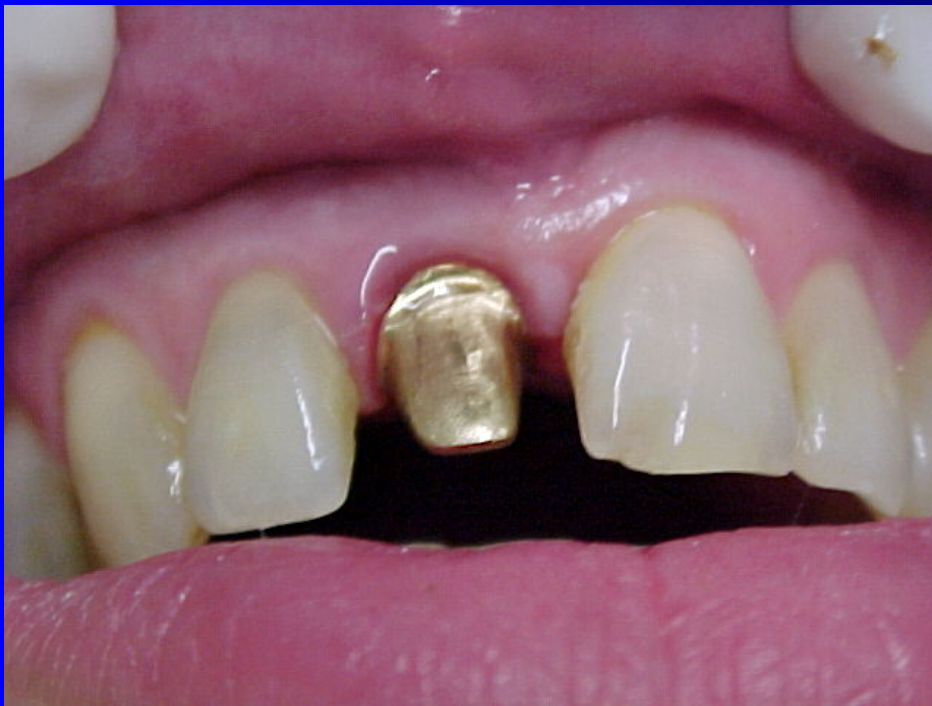Αποκατάσταση κεντρικού τομέα άνω γνάθου



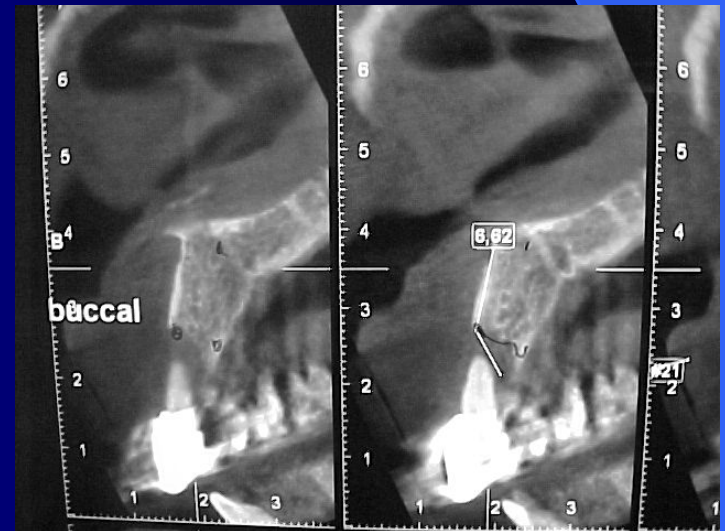
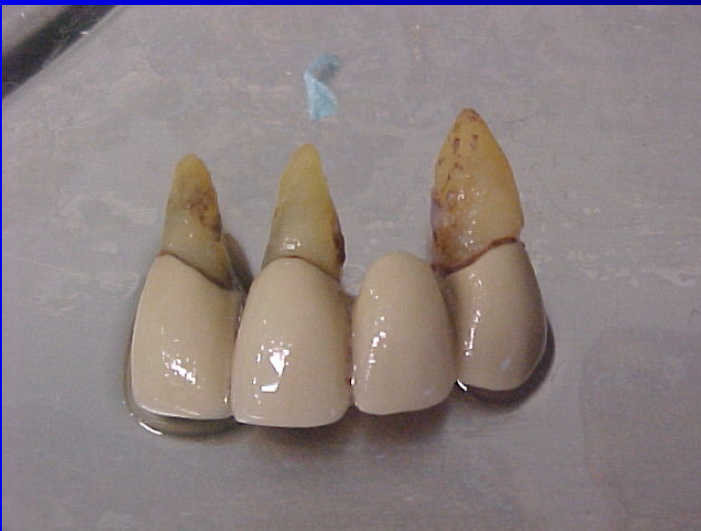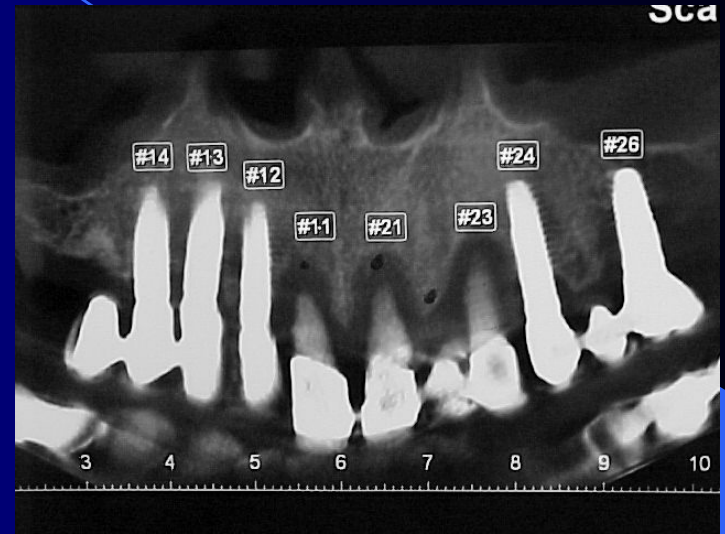
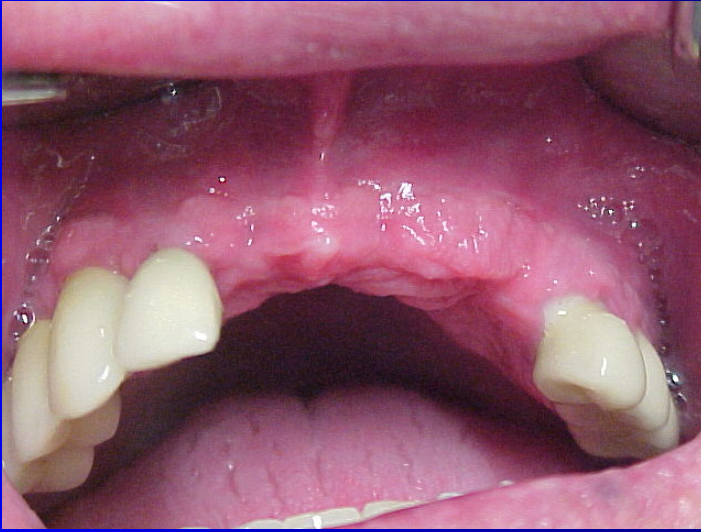Διαμόρφωση των ούλων



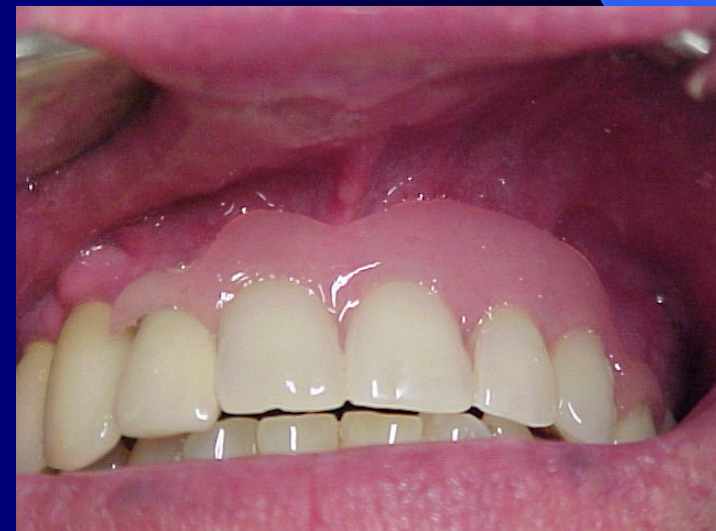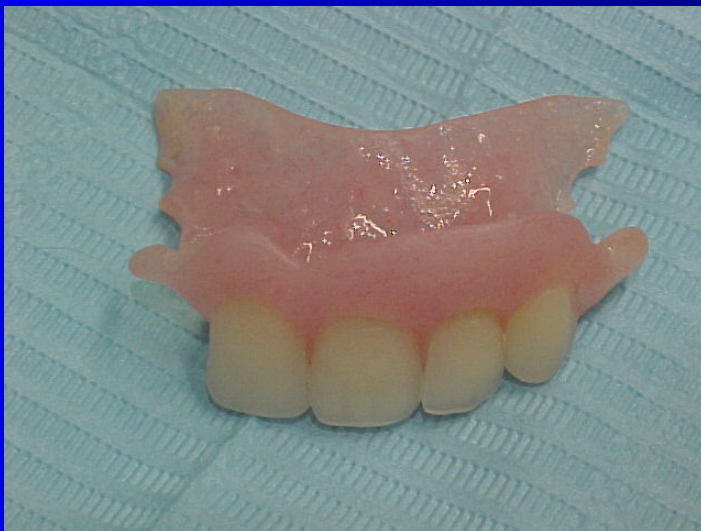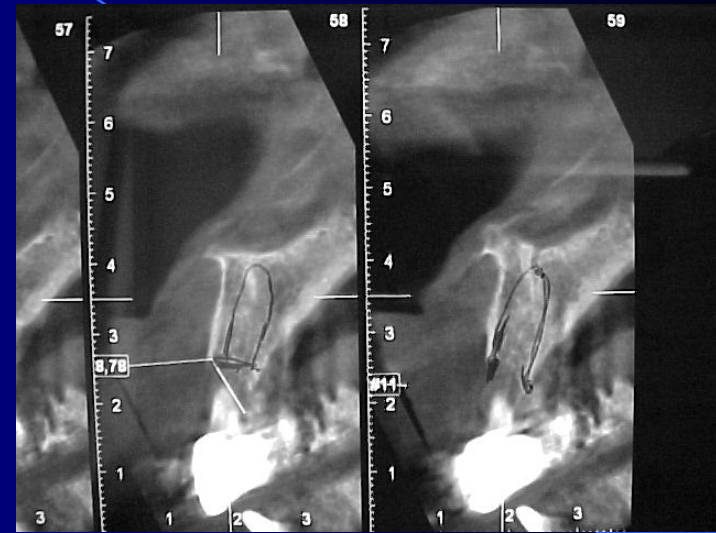
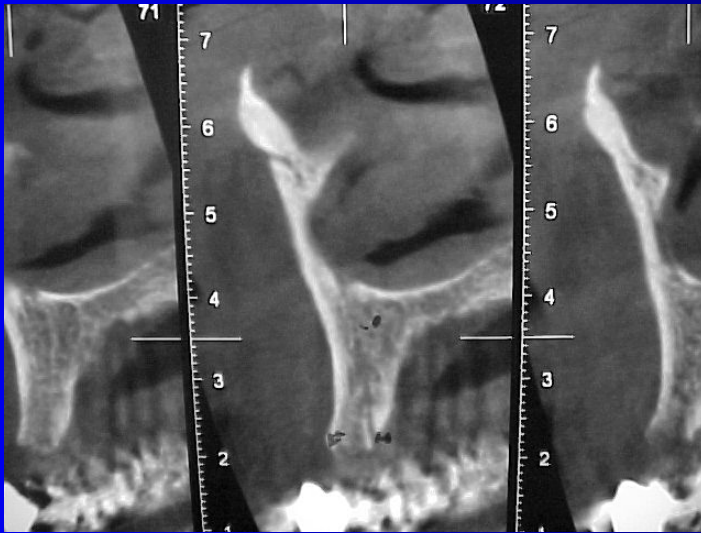
Τελική αποκατάσταση με
ικανοποιητικό αισθητικό αποτέλεσμα



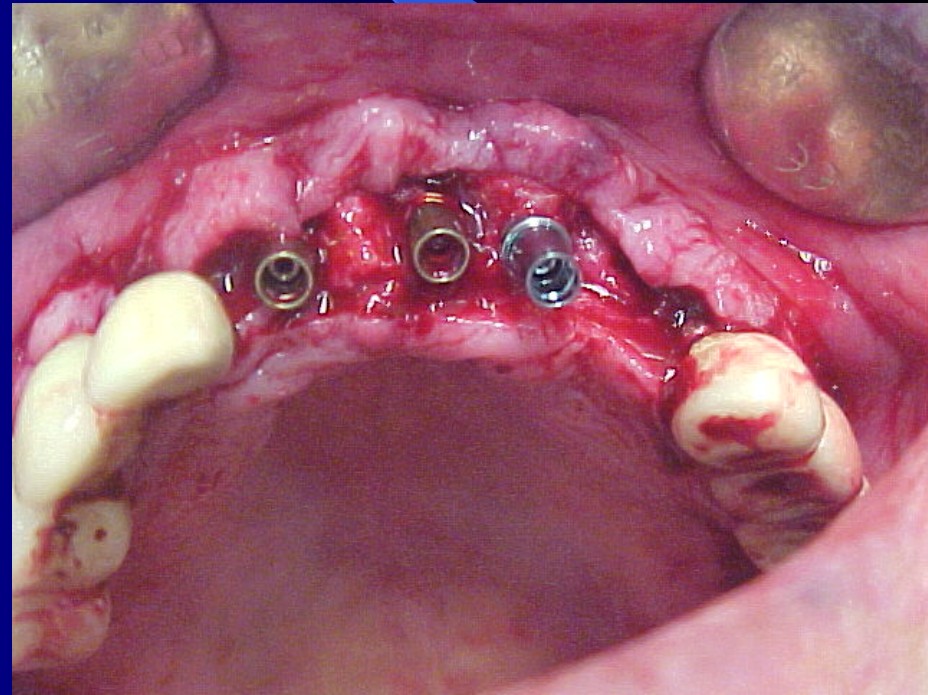
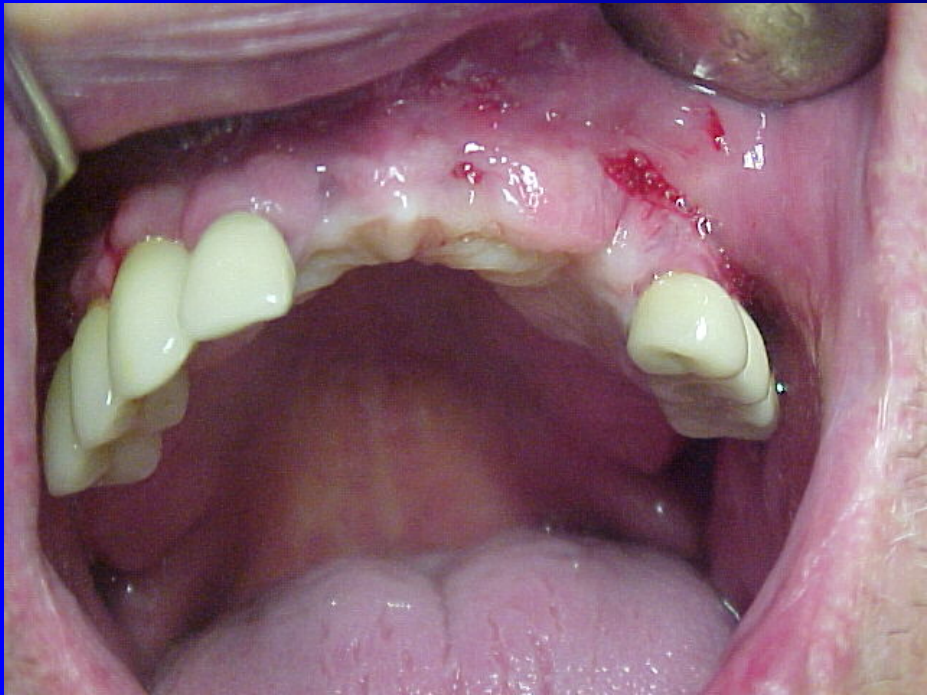
Αποκατάσταση νωδής άνω γνάθου



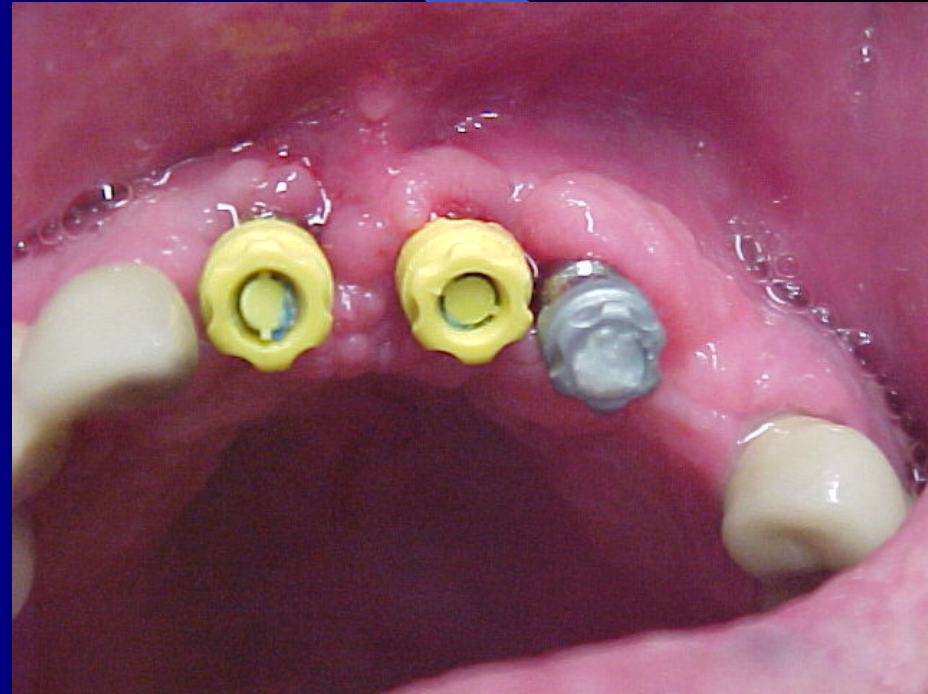
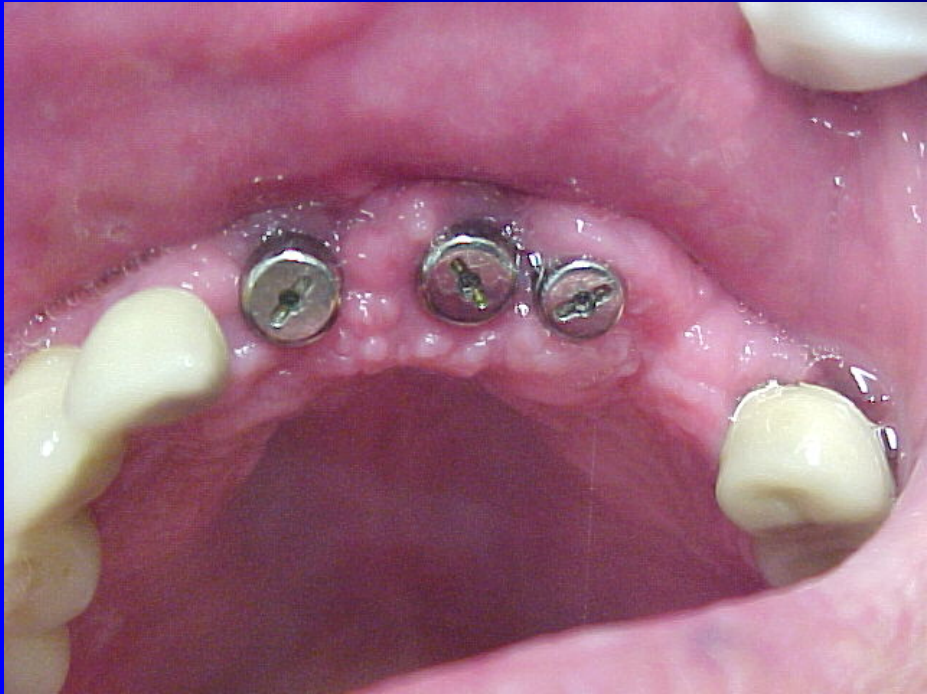Ενδιάμεση προσωρινή αποκατάσταση



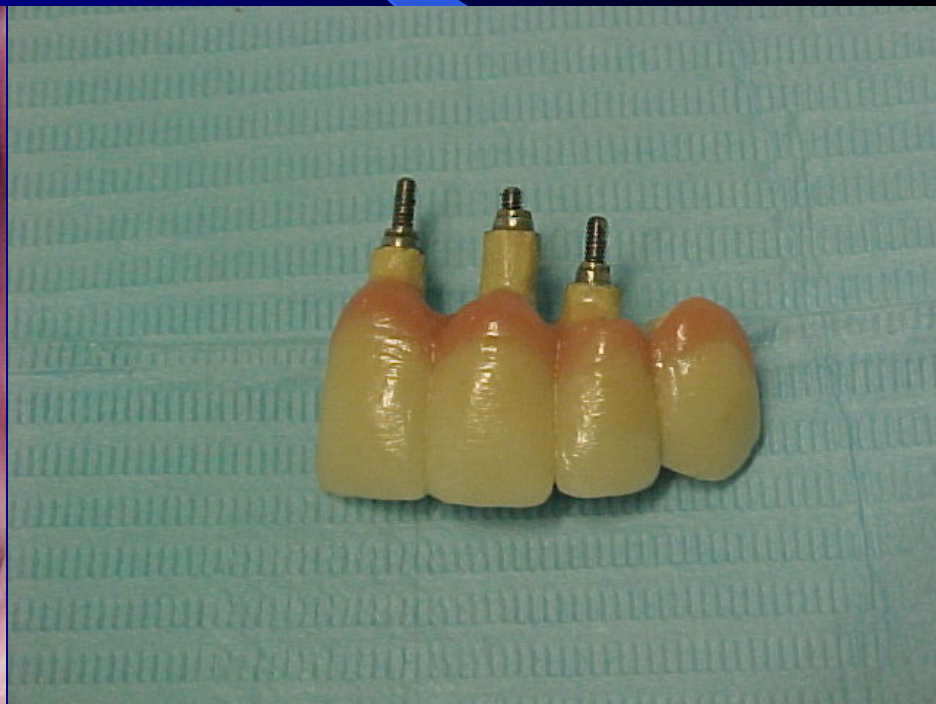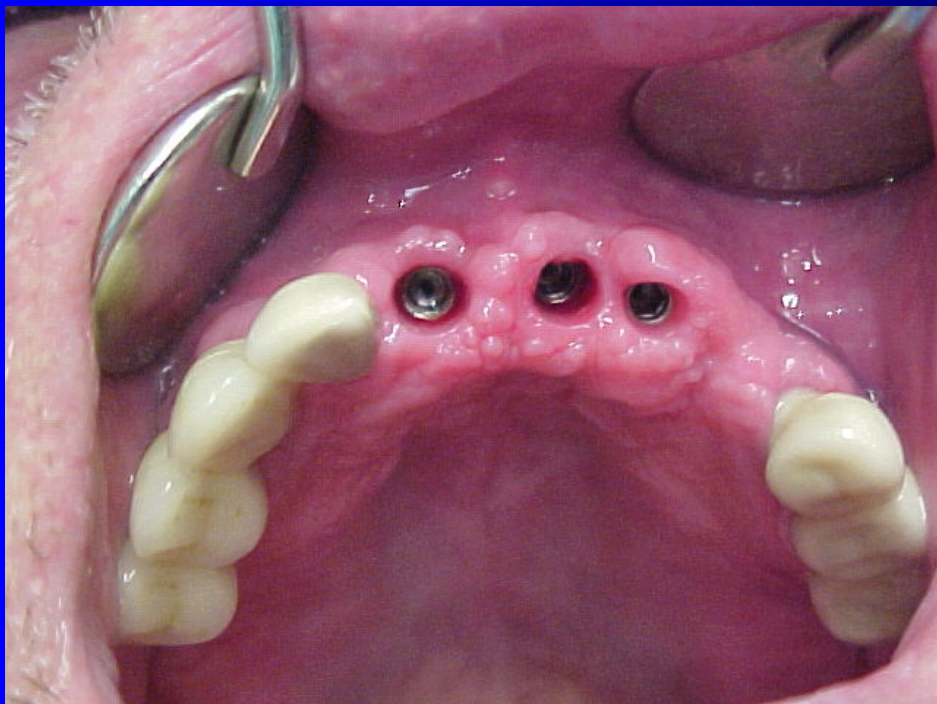
Τοποθέτηση τριών εμφυτευμάτων



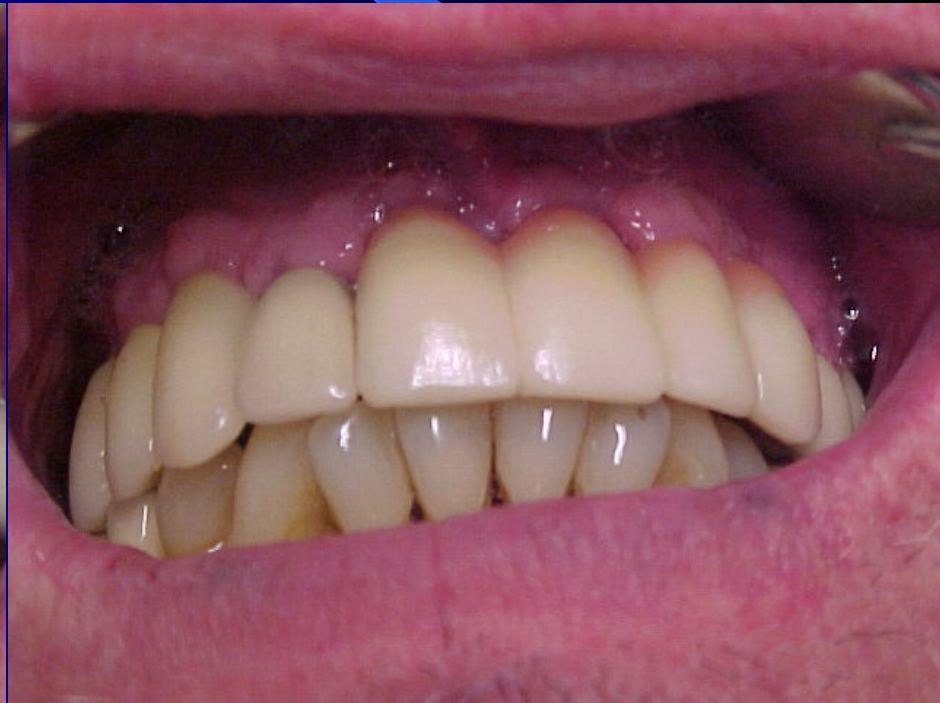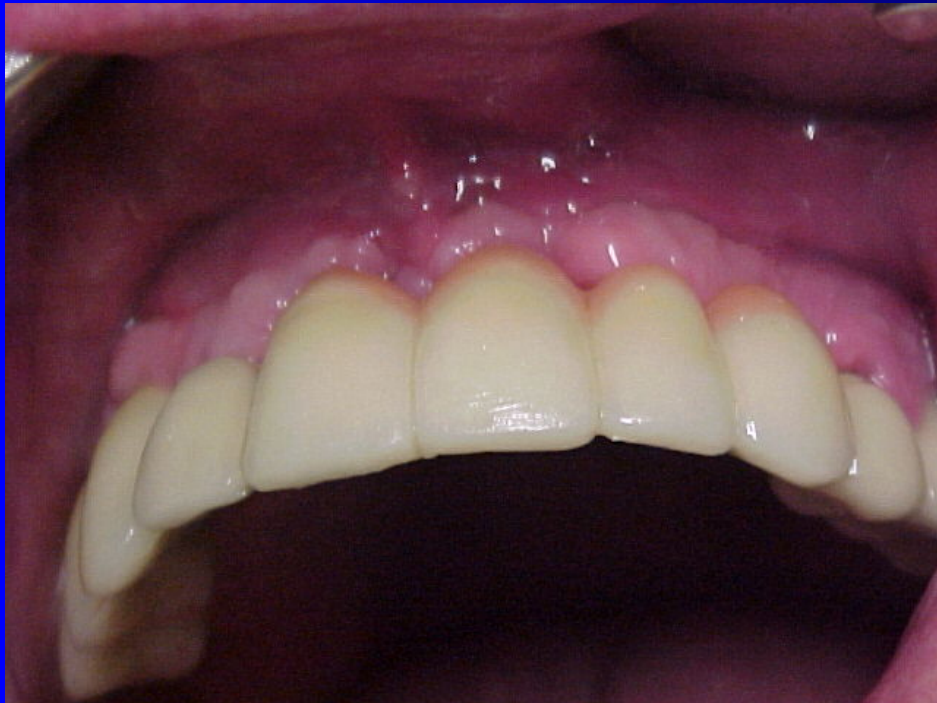Δεύτερη φάση και λήψη αποτυπωμάτων



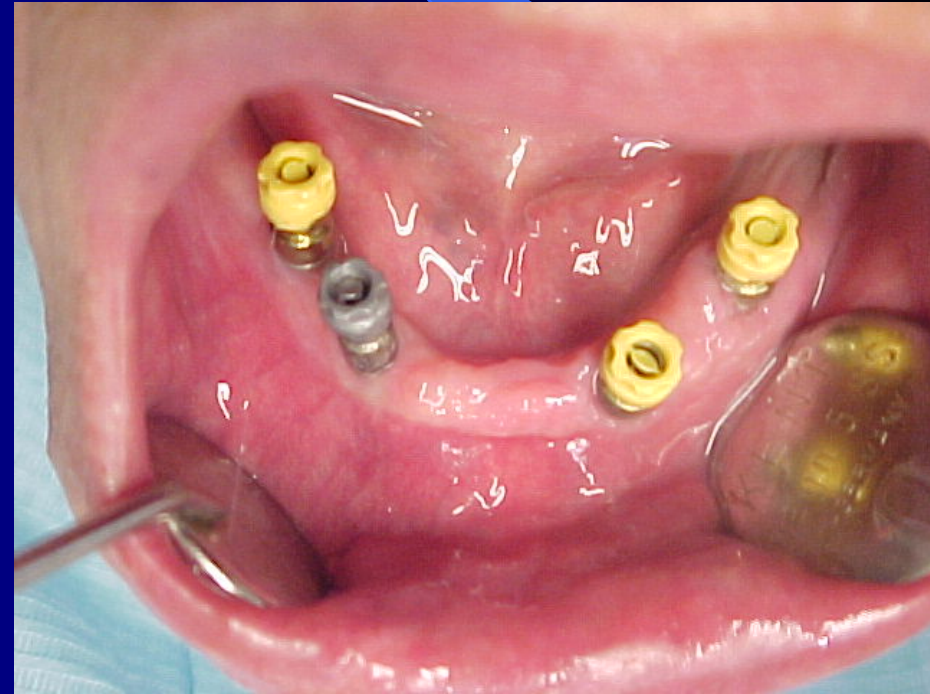
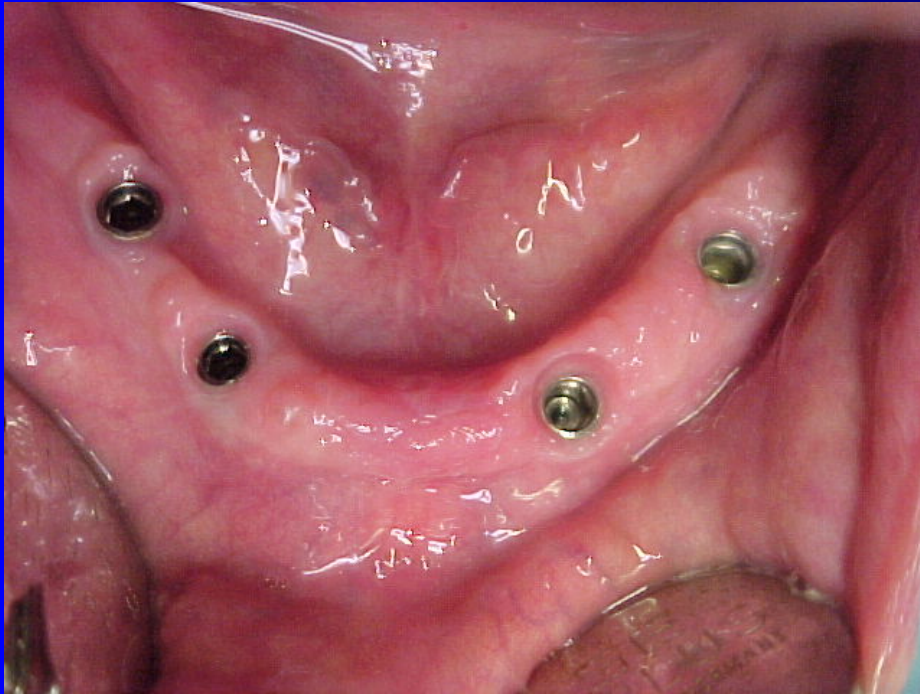Τελικό αποτέλεσμα πριν την τοποθέτηση της προσθετικής αποκατάστασης



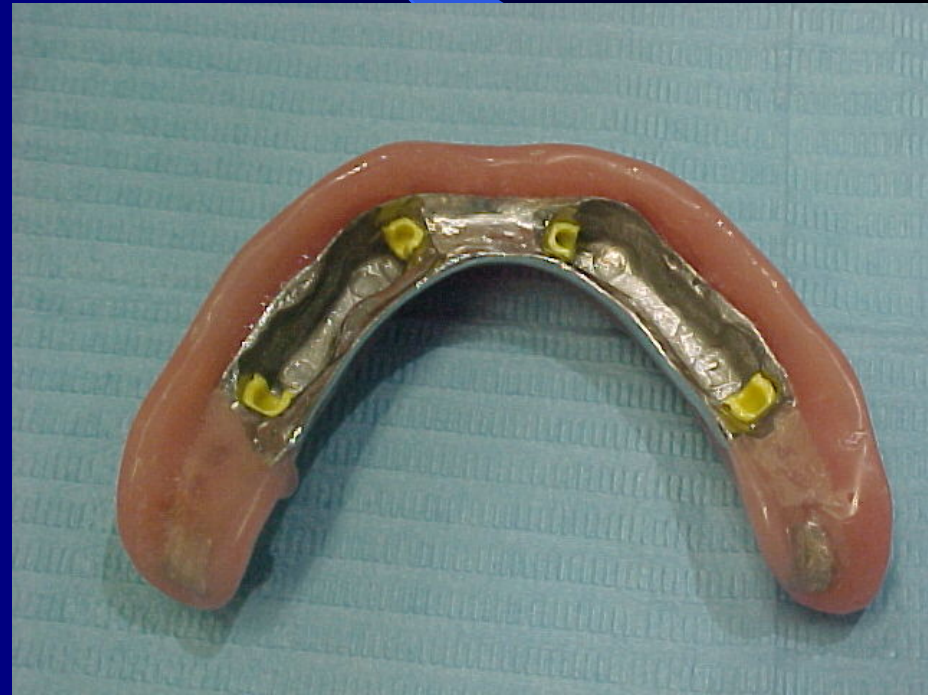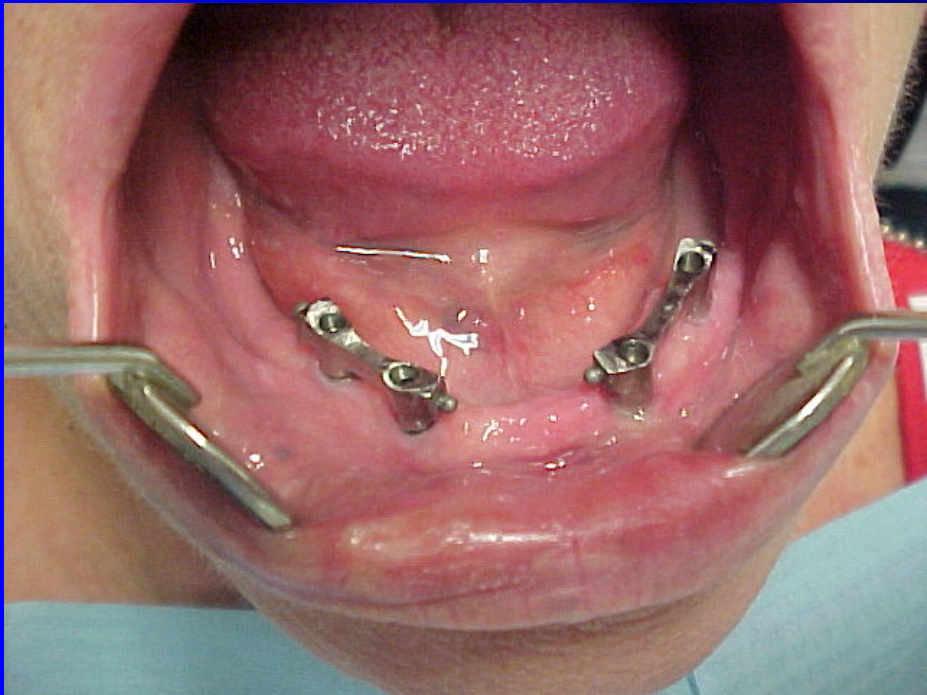Τελικό αισθητικό αποτέλεσμα



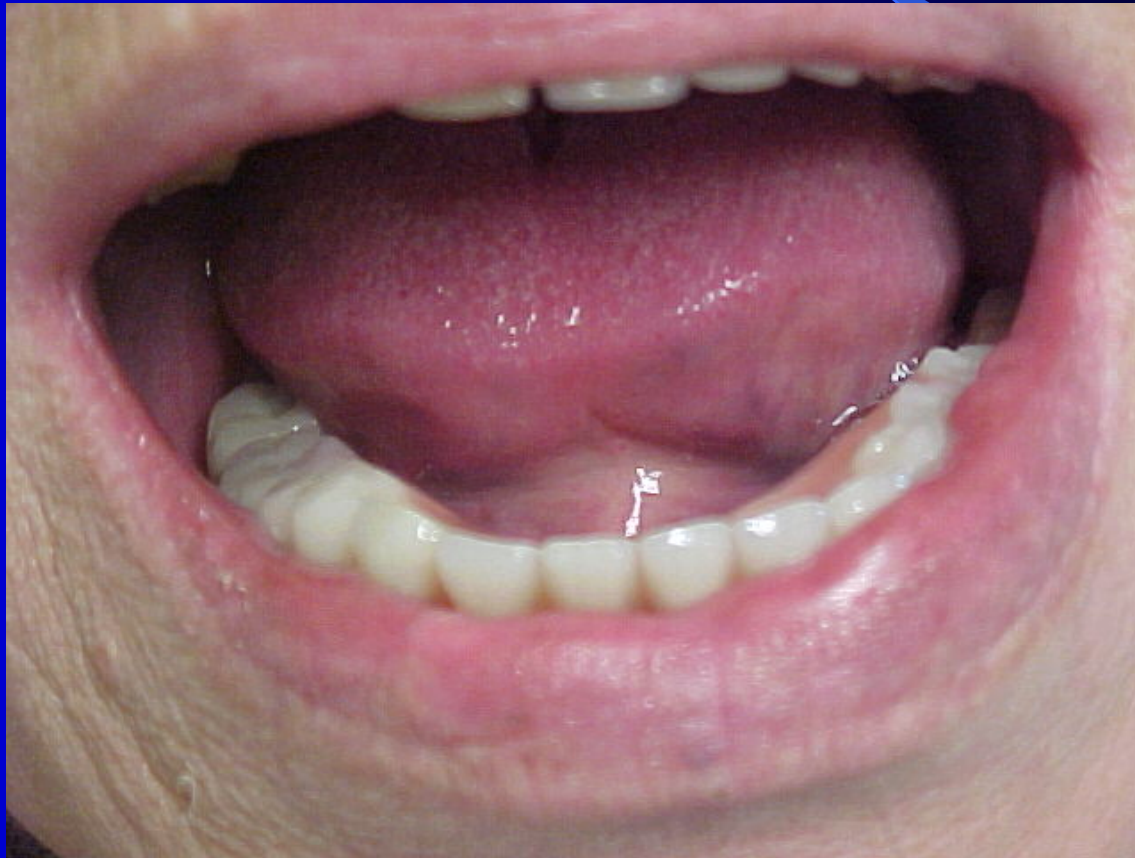Νωδή κάτω γνάθος, τοποθέτηση τεσσάρων εμφυτευμάτων



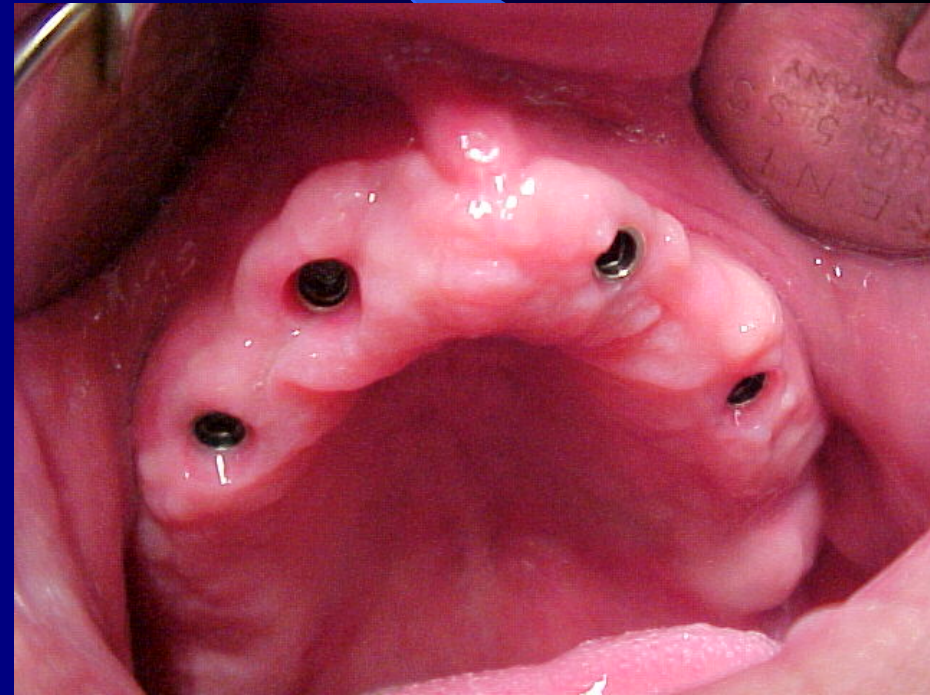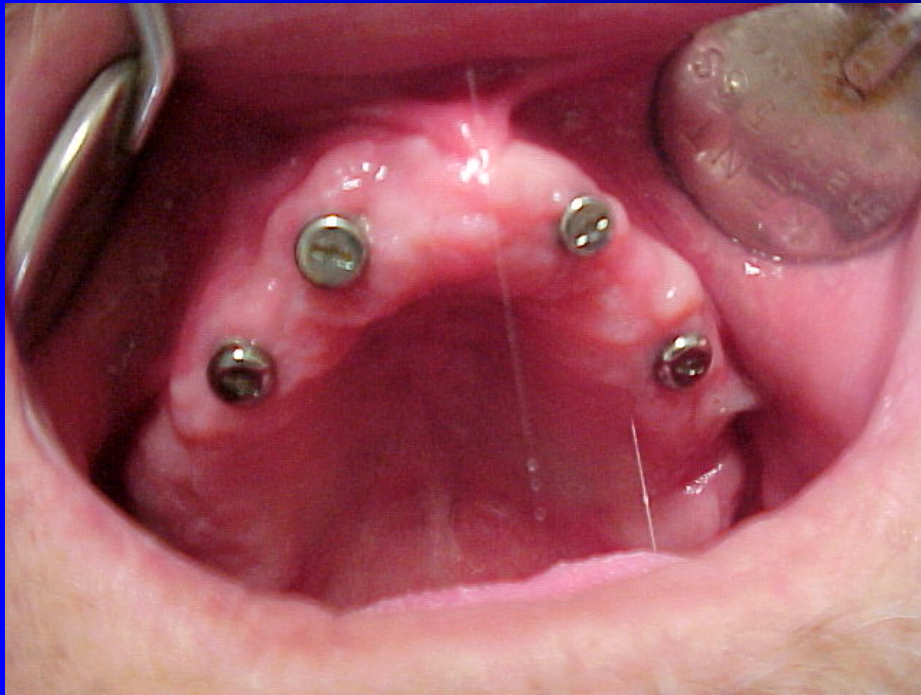Επένθετη οδοντοστοιχία με δυο μεταλλικούς δοκούς



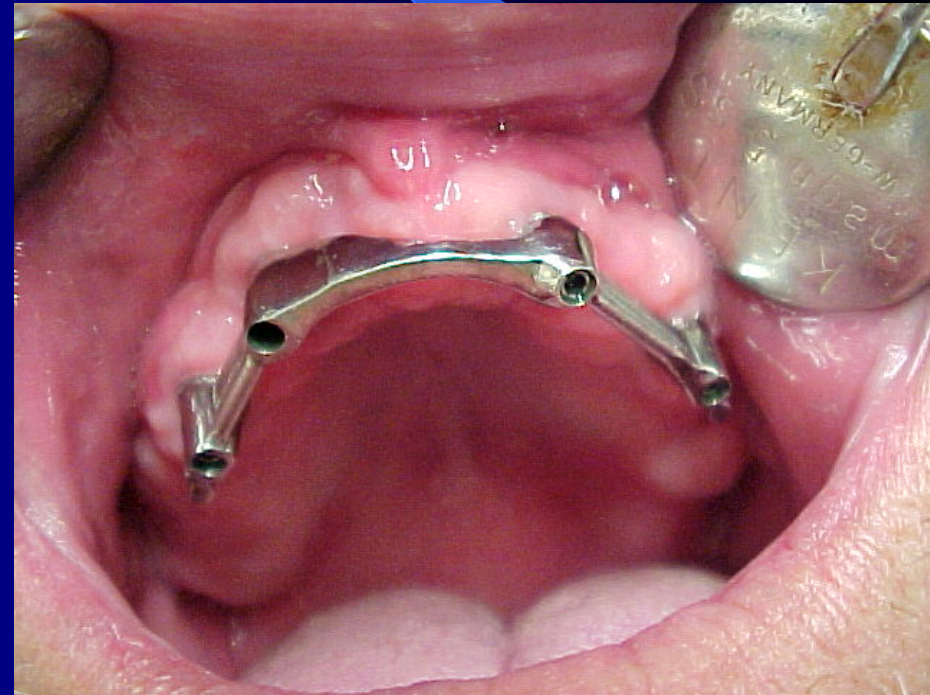
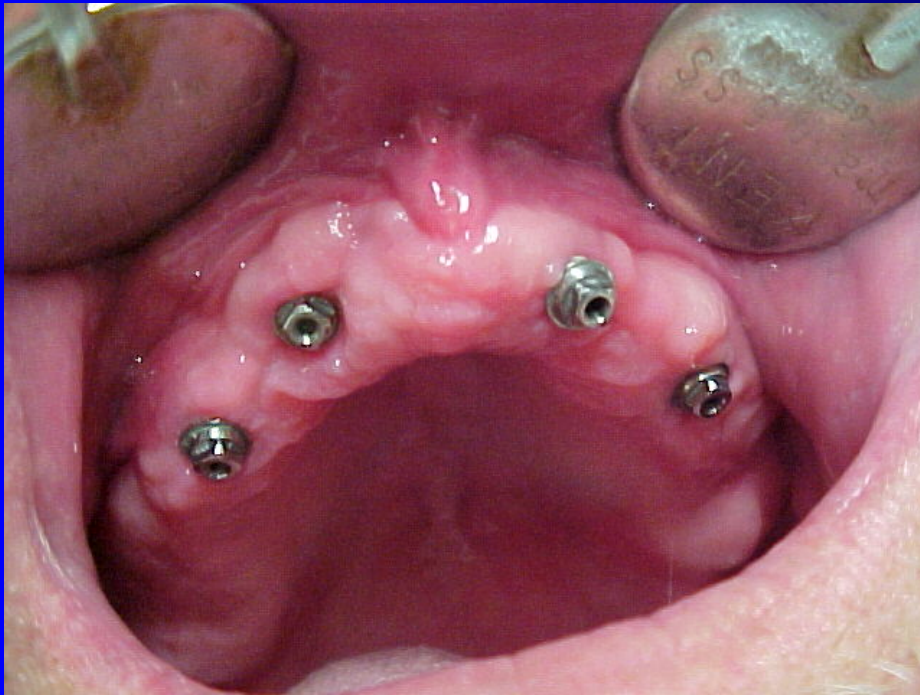Τελικό αποτέλεσμα



Νωδή άνω γνάθος, τοποθέτηση τεσσάρων εμφυτευμάτων



Μεταλλικός δοκός στην άνω γνάθο



Τελική προσθετική αποκατάσταση με ελεύθερη την υπερώα

